

---

## FRATURA DE PELVE E COMPLICAÇÕES EM GATOS DOMÉSTICOS

TONI, Maria Carolina<sup>1</sup>  
AVANTE, Michelle Lopes<sup>1</sup>  
ROLEMBERG, Daniele Santos<sup>1</sup>  
KIHARA, Mariana Tiai<sup>1</sup>  
CANOLA, Julio Carlos

---

Recebido em: 2016.01.05

Aprovado em: 2016.05.31

ISSUE DOI: 10.3738/21751463.1607

---

**RESUMO** Com este estudo objetivou-se analisar características radiográficas das fraturas acometendo os ossos da pelve e suas principais complicações concomitantes observadas em gatos atendidos no Hospital Veterinário (HV) "Governador Laudo Natel" da Faculdade de Ciências Agrárias e Veterinárias da Universidade Estadual Paulista (FCAV/UNESP), Campus de Jaboticabal. As fraturas de pelve são rotineiras no atendimento médico de pequenos animais e representam aproximadamente 20 a 30% de todas as fraturas e requerem avaliação clínica e radiográfica minuciosa. Complicações decorrentes destas fraturas são observadas em grande número e podem causar morbidade e muitas vezes mortalidade nos gatos.

**Palavras-chave:** Radiologia. Ortopedia. Fratura. Pelve. Gato.

## PELVIC FRACTURE AND COMPLICATIONS IN DOMESTIC CATS

**SUMMARY:** With this study we aimed to analyze the radiographic characteristics of fractures affecting the bones of the pelvis and assess the main attendant complications observed in cats examined at the Veterinary Hospital "Governador Laudo Natel" at the Faculty of Agricultural and Veterinary Sciences, São Paulo State University, Jaboticabal. Fractures of the pelvis are routine in the medical care of small animals and represent approximately 20-30 % of all fractures and requires thorough clinical and radiographic evaluation, Complications of these fractures are observed in large numbers and can cause morbidity and mortality in cats.

**Keyword:** Radiology. Orthopedics. Fracture. Pelvis. Cat.

---

## INTRODUÇÃO

A ocorrência de fraturas de pelve é rotineira e constitui aproximadamente 20 a 30% de todas as fraturas de esqueleto apendicular e axial dos animais de companhia (SCOTT ; McLAUGHLIN, 2007; ROEHSIG et al., 2008; KEMPER et al., 2011). Fraturas múltiplas são os tipos mais observados desse tipo de fratura, na qual três ou mais ossos estão envolvidos e, no entanto, raramente são expostas (PIERMATTEI ; FLO, 1999; CRAWFORD et al., 2003).

Traumas de grande impacto e força são os grande responsáveis pela ocorrência de fraturas de pelve nos pequenos animais (COSTA NETO et al., 2011) sendo os de maior importância

---

<sup>1</sup> Unesp Jaboticabal

aqueles decorridos de acidentes automobilísticos (BOSWELL et al., 2001; ROEHSIG et al., 2008; KEMPER et al., 2011) mas ainda podem acontecer por outras causas como quedas ou brigas com outros animais (SOUZA et al., 2011). Deve-se ainda, considerar os fatores predisponentes como doenças metabólicas, doenças ósseas hereditárias e, com menor frequência, tumores ósseos (KEMPER et al., 2011).

A estrutura óssea pélvica é composta por duas hemipelves bilaterais simétricas, cada uma consiste dos ossos do ílio, púbis, ísquio e acetábulo. Os ílios se unem ao sacro formando a junção sacro-ilíaca bilateralmente. O acetábulo, o corpo do ílio e a junção sacro-ilíaca são os eixos de suporte de peso do animal (SCOTT ; McLAUGHLIN, 2007).

A pelve é revestida por grandes músculos e tecidos moles que, em casos de fraturas com deslocamento ósseo mínimo, são muito eficazes na sustentação dos ossos (PIERMATTEI ; FLO, 1999; HARASEN, 2007). Em razão de sua forma retangular, a pelve deve apresentar fraturas em pontos diferentes para que haja deslocamento de fragmentos ósseos (HARASEN, 2007; KEMPER et al., 2011).

A fratura de ílio é a mais rotineira das fraturas de pelve, sendo que o corpo do ílio é a região mais frequentemente acometida e pode causar estreitamento do canal pélvico (HARASEN, 2007; SCOTT ; McLAUGHLIN, 2007), pode estar acompanhada de fraturas em ísquio, púbis e disjunção sacro-ilíaca. As fraturas na região da asa do ílio não causam complicações de maior importância de uma forma geral por não envolverem área articular ou de suporte de peso (PIERMATTEI ; FLO, 1999; SCOTT ; McLAUGHLIN, 2007).

Injúrias concomitantes as fraturas de pelve acontecem na maioria dos casos, estas incluem fraturas em osso adjacentes como sacro e fêmur, é importante citar também as injúrias de tórax e abdome como pneumotórax, hemotórax, injúrias do trato urinário como ruptura de bexiga urinária e uretra, hérnia diafragmática e inguinal (SCOTT ; McLAUGHLIN, 2007).

O diagnóstico das fraturas de pelve é feito pelo exame clínico, seguido da avaliação radiográfica. No mínimo duas projeções radiográficas perpendiculares entre si são necessárias, a lateral (L) esquerda ou direita, e a ventrodorsal (VD), para confirmação de fratura de pelve, projeções oblíquas podem auxiliar evitando a sobreposição das duas hemipelves (HENRY, 2007; MEESON ; CORR, 2011).

Quando existe a suspeita de lesões em tecidos moles adjacentes como ruptura de bexiga urinária e/ou uretra, assim como de hérnias diafragmáticas pode-se fazer uso das técnicas radiográficas contrastadas, que são ferramentas valiosas para diagnóstico de complicações secundárias às fraturas de pelve (PARK ; WRIGLEY, 2007; MEESON ; CORR, 2011).

É imprescindível que o exame radiográfico seja realizado com o paciente sedado ou então sob anestesia geral para que se obtenha posicionamento adequado do mesmo para

realização do exame, e evitar a dor pela contenção. Meeson ; Corr (2011) referem que, em muitos casos, o exame radiográfico convencional é suficiente para se determinar a intervenção cirúrgica, uma vez que as linhas de fratura são facilmente identificadas em grande parte das radiografias.

A direção das linhas de fratura se determina pelo resultado da força aplicada no momento do trauma. Velocidades baixas resultam em fraturas simples e velocidades altas em fraturas cominutivas (ROUSH, 2005; JOHNSON, 2007).

Devido à grande quantidade de força envolvida nesse tipo de trauma, lesões em torno de tecidos moles adjacentes e órgãos ocos são frequentes, por essa razão, os animais com fratura de pelve devem ser considerados pacientes politraumatizados (CRAWFORD et al., 2003; KEMPER et al., 2011).

As fraturas acometendo a pelve são consideradas situações de emergência em medicina em função do elevado risco de hemorragia que pode ser fatal. Em contraste, os animais raramente morrem de forma aguda como resultado direto das fraturas da pelve, mas podem sofrer morbidade e mortalidade devido a lesões significativas associadas às estruturas de tecidos moles adjacentes (MEESON ; CORR, 2011).

Este trabalho teve por objetivo um estudo da casuística sobre as características radiográficas das fraturas de pelve e a avaliação das principais complicações concomitantes a este tipo de fratura, observadas em pacientes da espécie felina, atendidos no Hospital Veterinário (HV) “Governador Laudo Natel” da Faculdade de Ciências Agrárias e Veterinárias da Universidade Estadual Paulista (FCAV/UNESP), Campus de Jaboticabal, no período de Julho de 2008 a Julho de 2013.

## **MATERIAL E MÉTODO**

Os prontuários clínicos dos pacientes foram revistos para obtenção dos seguintes dados, raça, sexo, idade, possível causa do trauma e se houve tratamento prévio por outro veterinário antes do encaminhamento ao HV. Estes dados foram obtidos da resenha e anamnese e se basearam na informação fornecida pelos proprietários dos pacientes.

Os arquivos radiográficos foram reavaliados para determinar se as fraturas foram únicas ou múltiplas, quais ossos foram acometidos, ocorrência de fraturas em membros pélvicos concomitantes, realização ou não de procedimento cirúrgico, tipo de cirurgia realizada e ocorrência de injúrias adjacentes à fratura pélvica primária.

## RESULTADO E DISCUSSÃO

No período de Julho de 2007 a Julho de 2012 foi observados a ocorrência de 38 casos de fratura de pelve em gatos, destes 33 foram incluídos neste estudo, os demais foram descartados por não retornarem ao HV após o diagnóstico e indicação cirúrgica. A distribuição de raça, sexo e idade dos pacientes avaliados neste estudo está ilustrada na tabela 1.

**Tabela 1:** Distribuição de raça, sexo e idade dos gatos apresentando fratura de pelve atendidos no HV da UNESP/Jaboticabal (2008 - 2013).

	N <sup>o</sup>	%
Raça Siamês	5	15
Raça Persa	3	10
Raça SRD	25	75
Sexo Macho	21	64
Sexo Fêmea	12	36
Idade Até 06 meses	2	6
Idade De 06 á 12 meses	8	24
Idade Acima de 12 meses	23	70

SRD: sem raça definida

Todos os felinos admitidos neste estudo tinham acesso à rua e desta forma se tornaram susceptíveis a traumas diversos, o que está de acordo com os achados referidos por Kipfer e Montavon, 2011. Os machos jovens adultos (acima de 12 meses de idade) foram os mais acometidos, o mesmo foi descrito em estudos prévios (SCOTT ; McLAUGHLIN, 2007; MEESON ; CORR, 2011).

As localizações das fraturas avaliadas neste estudo foram diversas como ilustrado na tabela 2. A ocorrência de fraturas múltiplas, com o envolvimento de mais de um osso da pelve esteve presente em vinte e cinco animais (76%), nesse número incluem aqueles pacientes que apresentaram fratura em apenas um osso pélvico, porém com disjunção sacro-ilíaca concomitante e, portanto foram considerados politraumatizados. A disjunção sacro-ilíaca frequentemente está associada à fratura de algum osso da pelve como descrito anteriormente (TOMLINSOM, 2003; SCOTT ; McLAUGHLIN, 2007).

Em oito casos (24%) as fratura foram únicas, acometendo apenas um osso pélvico ou disjunção sacro-ilíaca isolada, sendo então duas (25%) ocorrências de fratura acometendo fíio, quatro (50%) acometendo ísquio, uma (12,5%) acometendo púbis e um (12,5%) caso de disjunção sacro-ilíaca isolada.

**Tabela 2:** Acometimento de ossos nas fraturas de pelve observado ao exame radiográfico convencional dos gatos atendidos no HV da UNESP/Jaboticabal (2008 - 2013).

Ossos Afetados	Nº	%
Ílio	16	48
Asa	4	25
Corpo	6	37,5
Asa e corpo	6	37,5
Púbis	17	51
Ísquio	16	48
Tábua	12	75
Corpo	-	-
Tábua e corpo	4	25
Acetábulo	4	12
Disjunção sacrilíaca	15	45
Unilateral	14	93
Bilateral	1	7

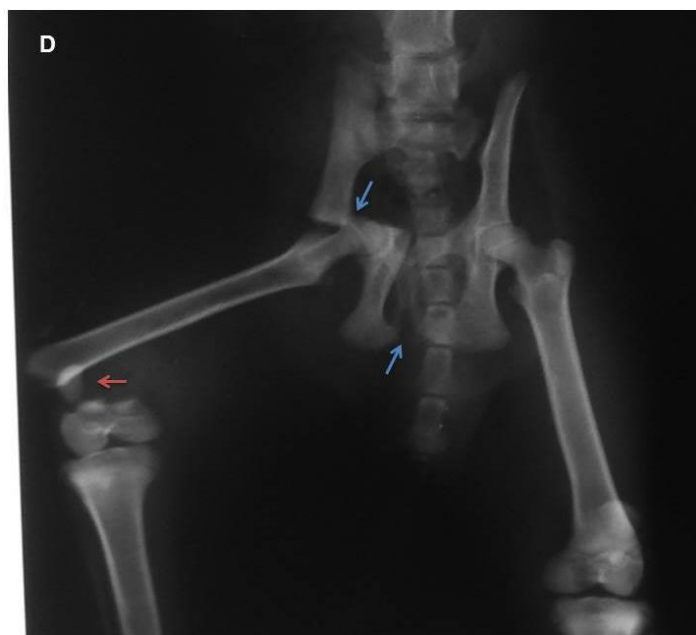
Nove (27%) dos casos de fratura pélvica foram encaminhados para o tratamento cirúrgico. Destes, cinco (18,5%) casos foram para estabilização da disjunção sacro-iliaca com parafuso e quatro (15%) casos para estabilização e alinhamento de fragmentos ósseos em fratura ilíaca com uso de placa e parafusos. Dos casos cirúrgicos, dois (22%) animais foram operados no mesmo dia do trauma, quatro (45%) animais foram encaminhados para intervenção cirúrgica em 24 horas após o trauma, três (33%) animais foram operados em 48 horas após o trauma. A intervenção cirúrgica é indicada para reduzir e estabilizar as fraturas de pelve em casos de envolvimento dos ossos do eixo de suporte de peso da pelve, angústia pélvica e fratura envolvendo superfície articular do acetábulo como descrito anteriormente (SCOTT ; McLAUGHLIN, 2007; KIPFER ; MONTAVON, 2011). Oito (24%) animais recebem atendimento veterinário prévio com administração de analgésicos e anti-inflamatórios, e recomendação de repouso antes de serem encaminhados ao HV.

Os protocolos de tratamento dos pacientes com fratura pélvica se basearam de acordo com estado clínico do animal, lesões secundárias e disponibilidade do proprietário.

Lesões concomitantes acontecem na maioria dos casos de fratura de pelve. Neste estudo foram observadas lesões em mais de um sistema no mesmo paciente como ilustrado na tabela 3, o mesmo foi descrito previamente (SCOTT ; McLAUGHLIN, 2007; MEESON ; CORR, 2011). A distribuição das injúrias concomitantes as fraturas de pelve nos pacientes avaliados neste estudo está ilustrada na tabela 3.

Injúrias concomitantes que necessitaram de intervenção cirúrgica estiveram presentes em sete (21%) pacientes. Fraturas em membros pélvicos foram observadas concomitantes as fraturas de pelve em cinco (15%) gatos, como exemplificado na figura 1, sendo dois (6%) casos de fratura simples em fêmur com imobilização externa, um (3%) caso de imobilização externa. fratura simples de fêmur com osteossíntese, dois (6%) casos de fratura simples em tíbia e fíbula.

**Figura 1:** Imagem radiográfica de felino macho de 10 meses, ilustrando fratura completa em púbis e acetábulo direito (setas azuis) e fratura completa em terço distal de fêmur direito (seta vermelha). Fonte: Setor de Diagnóstico por Imagens – UNESP – Jaboticabal.



**Tabela 3:** Injúrias concomitantes observadas ao exame radiográfico decorrentes das fraturas de pelve dos gatos no momento do primeiro atendimento no HV da UNESP/Jaboticabal (2008 - 2013).

	Nº	%
Distensão bexiga	20	60
Retenção fecal	18	54
Ruptura de bexiga	1	5,5
Ruptura diafragmática	1	5,5
Estreitamento pélvico	3	9
Fratura em membros pélvicos	5	15

Acidente automobilístico foi a causa principal de trauma em pelve nos felinos admitidos neste estudo, o mesmo foi observado em estudos anteriores (HARASEN, 2007; SCOTT ; McLAUGHLIN, 2007; MEESON ; CORR, 2011). A distribuição das causas das fraturas de pelve nos pacientes avaliados neste estudo está ilustrada na tabela 4.

**Tabela 4:** Causas das fraturas de pelve nos gatos atendidos no HV da UNESP/Jaboticabal (2008 - 2013).

	Nº	%
Acidente automobilístico	18	55
Ataque de cães	6	18
Maus tratos	3	9
Queda	1	3
Não definido	5	15

## CONCLUSÃO

A ocorrência de fratura de pelve está presente de forma muito rotineira no atendimento de pacientes da espécie felina, e requer avaliação clínica e radiográfica minuciosa, pois as complicações decorrentes destas fraturas são observadas em grande número e se não forem corrigidas, podem causar morbidade e muitas vezes mortalidade desses pacientes.

## REFERÊNCIAS

- HARASEN, G. Pelvic fractures. **Canadian Veterinary Journal**, v. 48, p. 427-428, 2007. Disponível em: <<http://www.ncbi.nlm.nih.gov/pmc/articles/PMC1831511/pdf/cvj48pg427.pdf>>
- KEMPER, B.et al. Consequências do trauma pélvico em cães. **Ciência Animal Brasileira**, v.12, p.311-321, 2011. Disponível em: <<http://www.revistas.ufg.br/index.php/vet/article/view/4446/9254>>.
- KIPFER, N.M.; MONTAVON, P.M. Fixation of pelvic floor fractures in cats. **Veterinary and Comparative Orthopaedics and Traumatology**, v. 24, p. 1-5, 2011. DOI: 10.3415/VCOT-09-12-0129
- LANGLEY-HOBBS, S.J.et al. Feline ilial fractures: a prospective study of dorsal plating and comparison with lateral plating. **Veterinary Surgery**, v.38, p.334-342, 2009. Disponível em: <<http://onlinelibrary.wiley.com/doi/10.1111/j.1532-950X.2009.00501.x/pdf>>.
- MEESON, R.; CORR, S. Management of pelvic trauma: neurological damage, urinary tract disruption and pelvic fractures. **Journal of Feline Medicine and Surgery**, v. 13, p. 347-361, 2011. DOI:10.1016/j.jfms.2011.03.011
- PARK, R.D.; WRIGLEY, R.H. The urinary bladder. In: THRALL, D.E. **Textbook of veterinary diagnostic radiology**. 5. ed. Missouri: Saunders Elsevier, 2007. p. 708-724.
- PIERMATTEI, D.L.; FLO, G.L. Fraturas pélvicas. In: PIERMATTEI, D.L.; FLO, G.L. **Ortopedia e tratamento das fraturas dos pequenos animais**. 3. ed. São Paulo: Manole, 1999. p. 369-393.
- SCOTT, H.W.; McLAUGHLIN, R. Fractures and disorders of the hindlimb – part 1: pelvis. In: SCOTT, H.W.; McLAUGHLIN, R. **Feline Orthopaedics**. 1. ed. London: Manson Publishing, 2007. p. 167-180.
- TOMLINSON, J.L. Fraturas pélvicas. In: SLATTER, D. **Manual de cirurgia de pequenos animais**. 3. ed. Nova York: Elsevier, 2003. p. 1989-2001.

